



Primer Congreso Virtual de Ciencias Morfológicas.

Primera Jornada de la Cátedra Santiago Ramón y Cajal.

Consideraciones morfológicas sobre la cavidad bucal del recién nacido y el niño en edad temprana.

Autores:

MSc Dr. Domingo F. Fuentes Febles*, MSc Dra. Ramona Isabel Ferreiro González**, MSc Dra. María Teresa Martínez Barroso***, Dra. Marta Gómez Arcila ****, Dra. Gema Matienzo González – Carvajal

*Dr. en Estomatología. Especialista de 2do Grado en Anatomía Humana. Master en salud Bucal. Profesor Auxiliar **Dra. en Estomatología. Especialista de 1er Grado en Estomatología General Integral. Master en salud Bucal ,***Dra. En Medicina. Especialista de 2do Grado en Anatomía Humana. Master en Atención Integral a la Mujer. Profesora Auxiliar ****Dra. En Medicina. Especialista de 2do Grado en Anatomía Humana. Profesora Auxiliar *****Dra. En Medicina. Especialista de 1er Grado en Anatomía Humana. Asistente.

Departamento de Morfofisiología. Universidad de Ciencias Médicas de Cienfuegos.

RESUMEN

Los estudios realizados sobre la mucosa oral en la población infantil son realmente escasos a diferencia de los estudios epidemiológicos que versan sobre la caries y enfermedad periodontal (1)

Se hizo una revisión bibliográfica buscando información sobre características de la boca del recién nacido propias de la edad y de aquellas que resultan de alteraciones y están presentes en edad temprana.

INTRODUCCIÓN

El estomatólogo debe tener en cuenta que cualquier condición patológica puede estar presente a nivel de la mucosa oral a cualquier edad y sobre todo a edades tempranas. Frente a la gran cantidad alteraciones que podemos encontrarnos en la mucosa de la boca del niño, debemos ser capaces de detectar dichas lesiones, llevar a cabo un correcto diagnóstico y un apropiado tratamiento . Una conducta inadecuada al realizar tanto una exploración convencional de la mucosa oral como al establecer el diagnóstico diferencial de las lesiones puede suponer el pasar por alto lesiones importantes o el indicar un tratamiento inadecuado. (1).

Los estudios realizados sobre la mucosa oral en la población infantil son realmente escasos a diferencia de los estudios epidemiológicos que versan sobre la caries y enfermedad periodontal (1)

Se hizo una revisión bibliográfica buscando información sobre características de la boca del recién nacido propias de la edad y de aquellas que resultan de alteraciones y están presentes en edad temprana.

En el momento de nacer, el bebé, no tiene dientes ni procesos alveolares, lo que tiene son porciones basales de hueso recubiertas por una almohadilla gingival, la cuales, posteriormente, serán segmentadas para indicar los sitios de los dientes en desarrollo. Las encías son firmes, como en la boca del adulto desdentado. El tamaño de las almohadillas gingivales al nacer pueden estar determinados por:

- el estado de madurez del infante al nacer.
- el tamaño al nacer expresado por el peso de nacimiento.
- el tamaño de los dientes primarios en desarrollo.
- factores puramente genéticos más allá de las mandíbulas.

La mayoría de los arcos primarios son ovoides y muestran menos variabilidad en su conformación que los permanentes. Habitualmente hay una separación interdientaria generalizada en la región anterior, la cual no aumenta significativamente después que se ha completado la dentadura primaria. Se ha encontrado que la separación interdientaria total entre los dientes primarios disminuye continuamente con la edad. (2)(3)

La boca del neonato está ricamente dotada de un sistema de guía sensorial que brinda el impulso para muchas funciones neuromusculares vitales como la succión, deglución, bostezo y la tos. La forma de la arcada permite que los gérmenes dentarios se ubiquen en forma perpendicular. Con la erupción de los dientes primarios aparecen las **Áreas Propioceptivas**, las cuales son 3 (2):

1. Periodontal el contacto del incisivo inferior con el superior estimula a los corpúsculos propioceptores que están en el periodonto y ese estímulo, por vía aferente, llega al SNC y por vía eferente, el SNC, responde estableciendo un límite a la mandíbula.

2. Contacto con el paladar la lengua se tendrá que ubicar en otro lado (porque su lugar anterior fue ocupado por los incisivos), ahora se dirige hacia atrás y arriba, y empieza a tener contacto con el paladar, este contacto de la lengua con el paladar origina estímulos que son responsables del crecimiento transversal del paladar.

3. Contacto bilabial

El arco o cresta superior tiene forma de herradura, ancho, aplanado. En las zonas laterales presentan 2 prominencias anteroposteriores denominadas **burletes palatinos**. Las almohadillas gingivales tienden a extenderse bucalmente y labialmente.

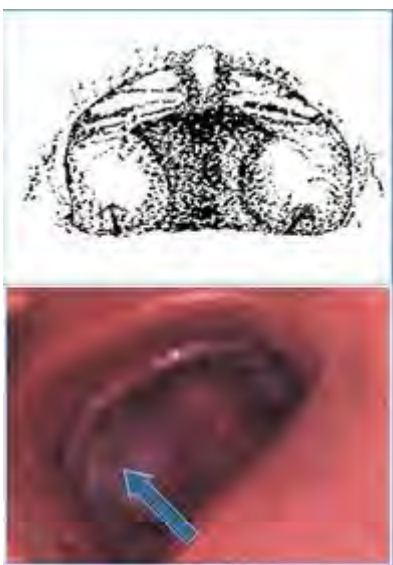

Figura 1. Arcada superior con burletes palatinos.

La relación entre los rodetes superior protruido y el inferior retruido ocurre con una discrepancia media de 5-6 mm. Los valores mayores predicen un desarrollo pobre de la mandíbula y excesivo para el maxilar, que en casos extremos puede llegar a más de un centímetro y en otros no existir diferencia entre el superior y el inferior, en estos casos hay una tendencia a desarrollar una clase III en el futuro. Las almohadillas inferiores están más hacia distal que las superiores y cuando contactan queda, en el sector anterior, una separación (que a esta edad es normal, y se va reduciendo progresivamente hasta los 21 meses), la cual permite la posición de la

lengua

Posición Postural del recién nacido. Este reflejo le permite al bebé tener una posición determinada de la cabeza y de los rebordes para alimentarse y respirar. (2)(3)(4)

La cavidad bucal del recién nacido presenta detalles estructurales algunos de los cuales son propios de la edad, también pueden estar presentes manifestaciones de alteraciones del desarrollo.

.Apoyo de succión o rodetes succionales: Presente en la porción media del labio superior, como múltiples proyecciones que tienden a aumentar de volumen cuando están en contacto con el pecho materno, permite fijar la areola y sirve de contacto durante el amamantamiento; más desarrollado en niños de menor edad que se alimentan con leche materna(5)(6).

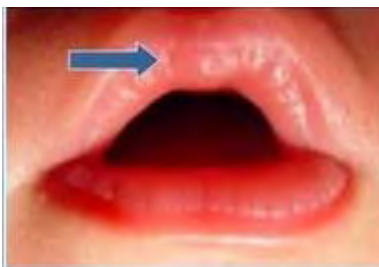

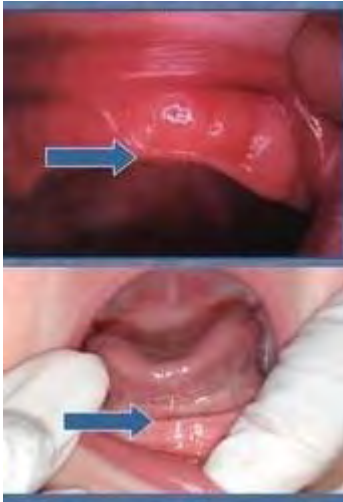Fig. 2 Apoyo de succión.

La succión es posiblemente el evento más importante durante la alimentación al pecho materno; mediante ésta el niño transfiere leche desde el pecho a la cavidad bucal al mismo tiempo que desencadena una serie de reflejos (liberación de prolactina y oxitocina) que regulan la síntesis y el flujo de leche. Mientras que la acción de chupar se desarrolla principalmente para cubrir las necesidades nutricionales del niño, el comportamiento materno provee un ambiente adecuado que optimiza la eficacia de la misma así como el crecimiento y desarrollo: proceso interactivo entre madre y niño(5)

Para la población de recién nacidos, que aún no han desarrollado medios de comunicación con el mundo exterior, la acción de chupar es una de las más características medidas objetivas a evaluar con el fin de determinar cómo sienten, oyen, ven, discriminan y aprenden. (5)

El amamantamiento es un estímulo que favorece a la mandíbula para avanzar de su posición distal con respecto al maxilar a una posición mesial. Es el llamado primer avance fisiológico de la oclusión. De esta manera se evitan retrognatismos mandibulares y se obtiene mejor relación entre el maxilar y la mandíbula. Con la ejercitación de los masticadores y faciales en el acto de lactar, disminuye el 50 % de cada uno de los indicadores de maloclusión dentarias (resalte, apiñamiento, mordida cruzada posterior, mordida abierta, distoclusión, rotaciones dentarias, etcétera) que afectan la estética y la función dentofacial del niño.(5)

Frenillo labial superior: En más del 50 % de los niños une el labio superior a la papila palatina constituyendo el llamado frenillo labial persistente que favorece el amamantamiento al afirmar más el labio superior. Es una estructura anatómica compuesta por un tejido fibroso recubierto de mucosa que va de la superficie interna del labio a la pared externa de la encía adherente. En el periodo fetal une el tubérculo del labio superior a la papila incisiva traspasando el rodete gingival, en el desarrollo la mayoría de las veces se separa de la papila formando el frenillo labial superior, cuando la inserción palatina persiste será considerado anómalo. Los frenillos que saliendo del labio superior se insertan algunos milímetros del margen gingival son considerados normales y aquellos que se insertan en el margen o en la papila son considerados patológicos. .(1)(7)



Cordón fibroso "de Robín y Magitot" o Crestas

gingivales: En las crestas alveolares o rodetes superior e inferior, sobre la región donde brotarán los incisivos y caninos existe un cordón fibroso o elevación eréctil y muy vascularizada, el cual a medida que va desapareciendo nos indica el momento de la erupción dentaria, su función prehennder el pezón. (7)(8).

Fig.3.Cordón fibroso de Robín y Margitot

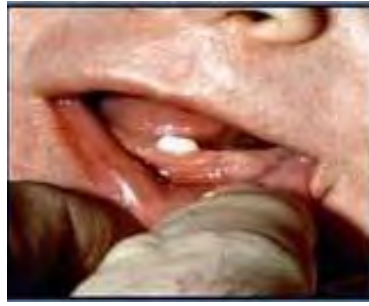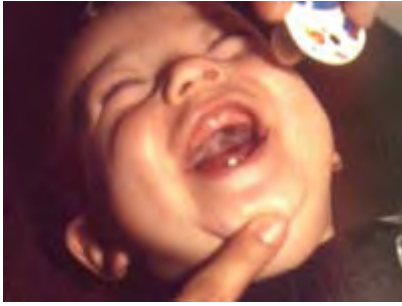
Alteraciones frecuentes del desarrollo:

1.Dientes natales y neonatales: Son dientes que aparecen en la cavidad bucal en el momento del nacimiento o que aparecen durante las primeras semanas de vida. Se llama diente natal al que está presente en el nacimiento y neonatal al que erupciona dentro de los 30 días de vida. Erupción sin formación radicular, con pulpa dental amplia y muy vascularizada, lo que se considera una de las causas de la erupción prematura. Son dientes pobremente desarrollados. Están fijados al alveolo por un tejido conectivo fibroso. Pueden tener una movilidad variable. La mayor frecuencia se ve en el arco inferior, sector anterior. Se desconoce su etiología, puede tener una base genética se ha relacionado con una posición más superficial del germen factores hereditarios, hipovitaminosis, o asociación con síndromes como la Displasia Condroectodérmica. La frecuencia de aparición según Massler; Savara (1950) es de 1/2000 nacimientos. Generalmente son de la serie normal el 95% (Incisivos temporarios inferiores) y solamente el 5% son supernumerarios, es más frecuente en niñas que en niños en una relación 3 a 1 de acuerdo con Ronk (1982). (3) (4).

El diagnóstico diferencial más importante se obtiene mediante una radiografía para diferenciar un diente de la serie normal de un supernumerario, además, se debe diferenciar de quistes, nódulos y observar que no forme parte de un síndrome más complejo, para determinar si el diente pertenece a la serie normal o supernumeraria se debe tomar una radiografía y determinar la existencia de 3/5 de corona formado para el diente normal, si hay una imagen doble se confirma el diagnóstico de dientes supernumerarios(3)

Conducta a seguir: Si presenta movilidad con riesgo de desprendimiento, se realiza la exodoncia, después de la primera semana de vida debido a la deficiencia de la coagulación resultante de la síntesis insuficiente de vitamina K que ocurre en los primeros días de vida. Dientes normales y maduros: pueden preservarse con pulido suave y constante conforme a la necesidad y topicaciones con flúor. (3)

Histología: ausencia de su porción radicular. Pulpa grande y muy vascularizada. Poco esmalte con fallas, dentina irregular. No hay cemento.



Figuras 4 y 5. Dientes natales

El roce de la lengua contra el borde en flor de lis de los dientes natales y neonatales produce una úlcera en la cara ventral de la lengua a ambos lados del frenillo conocida como **Úlcera de Riga-Fede**. (3)(4)

Etiología de la Úlcera de Riga -Fede: se origina por el frotamiento de la mucosa lingual contra el borde dentario. Se observa en el niño recién nacido cuando hay dientes natales ó más adelante alrededor de los 6 ó 7 meses, cuando por una tos convulsiva la lengua es proyectada contra los dientes.

Histología: se puede presentar como una solución de continuidad de la mucosa. Cuando la lesión dura más tiempo se forma un granuloma, con la presencia de linfocitos, neutrófilos, eosinófilos e histiocitos.

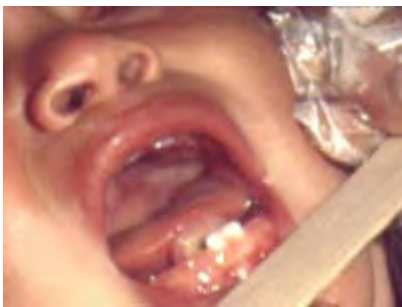

Fig.6.Úlcera de Riga-Fede

Cuando se extrae un diente natal debe extirparse el diente y la parte blanda correspondiente al tejido pulpar. Si la extracción se realiza en forma incompleta, por exfoliación espontánea y por la eliminación de la parte calcificada, se produce un crecimiento de tipo fibroso y pediculado sobre la encía donde estaba el diente natal. Es lo que se ha

descrito como **Tumor pediculado de la infancia.**

Histología: proliferación de tipo fibroso en algunos sectores y en otros granulomatosa con un componente inflamatorio. Además se observa un tejido tubular, semejante a la dentina, y otro de tipo osteoide. El epitelio tiene paraqueratinización.

Tratamiento: se debe realizar la extirpación quirúrgica, es una maniobra rápida y sencilla. (4).

Nódulos de Bohn, Perlas de Epstein y Quistes de la lámina dental:

Son alteraciones semejantes a pequeñas perlas blanco amarillentas, estas alteraciones pueden considerarse remanentes de estructuras embrionarias epiteliales, las cuales generalmente desaparecen en el primer mes de vida, aunque algunos aumentan de volumen hasta el tercer mes que al persistir dan una falsa impresión de absceso.(3)

Los nódulos de Bohn, aumentos de volumen de 1 a 3 mm como pápulas amarillentas que se localizan preferentemente en las caras vestibulares, palatinas o linguales de los rodets gingivales, más frecuentes en el arco superior. No se

ubican en paladar. Proviene de restos del tejido glandular mucoso. Se confunden con dientes. Conducta a seguir :Solo se recomienda el masaje digital suave y la observación. Diagnóstico diferencial con dientes de erupción precoz y ectópicos. Según Uavy (1980) están presentes en el 92 % de los recién nacidos(3)(4)

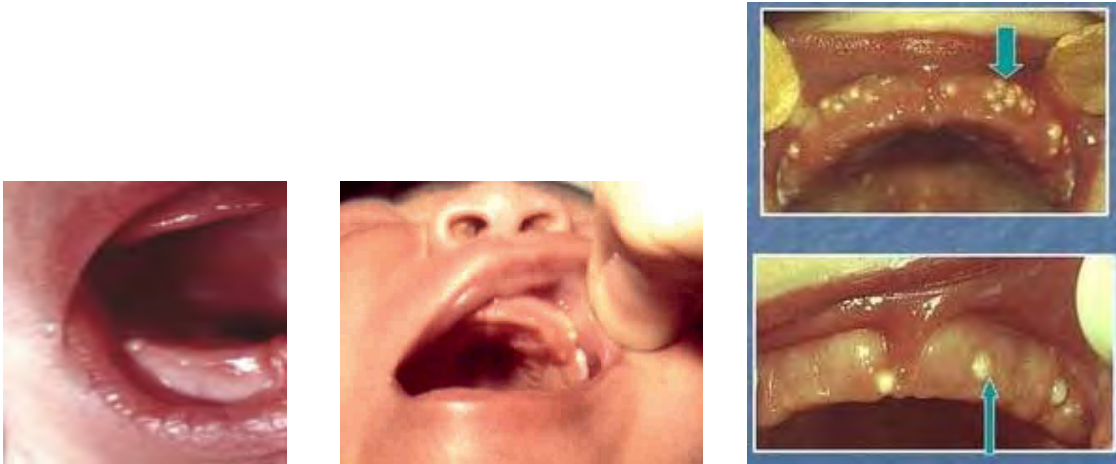


Fig.7,8 y 9. Nódulos de Bohn.

Perlas de Epstein, son las pápulas amarillentas a la manera de los nódulos de Bohn pero localizadas a lo largo del rafe palatino medio, se consideran remanentes de epitelio del paladar, de tejido epitelial de células salivales que queda atrapado en esa zona a medida que el feto desarrolla. No causan síntomas y se desprenden al cabo de unas semanas antes de los 3 meses de vida. No requieren tratamiento. Menos frecuentes que los nódulos de Bohn, atribuible a dificultades de observación.

Según J. Philip Sapp citado por Martín de Kramer provienen de la lámina dental primaria.

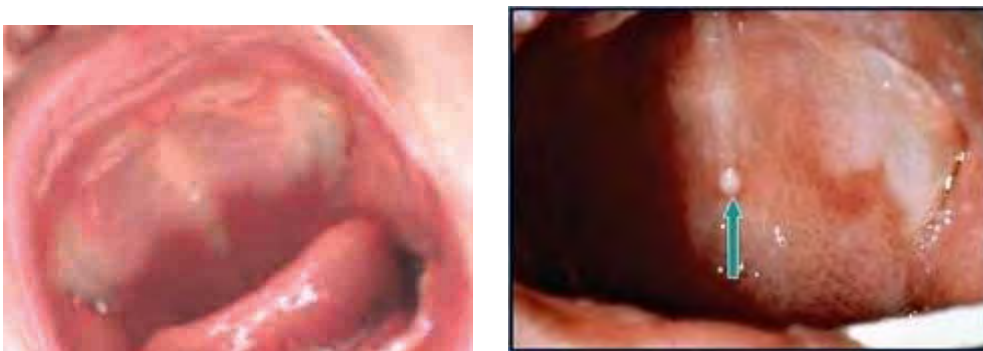
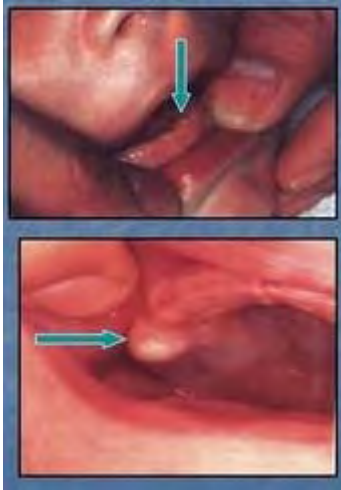
Fig.10 y11. Perlas de Epstein

Los quistes de la lámina dental son pequeñas lesiones quísticas blanquecinas situadas a lo largo del reborde mandibular y maxilar a nivel de la región posterior de los arcos, son restos de la lámina dental primitiva; se recomienda el masaje suave para la involución, si el volumen es exagerado se sugiere la marsupialización. No requieren tratamiento. (3) (4)

Fig.12. Quistes de la lámina dental



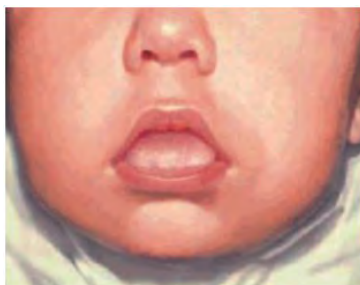
Gránulos de Fordyce, son múltiples granulaciones blanco amarillentas dispuestas en racimos o placas localizadas en labios y en la mucosa yugal, son glándulas sebáceas ectópicas presentes al nacer, aunque en la mitad de los niños se hipertrofian y permanecen como pápulas, no requieren tratamiento.

Micrognasia, es una disminución de la mandíbula provocada por una deficiencia de crecimiento de los cóndilos, se observa en el síndrome de Pierre Robin, la disostosis mandibulofacial o la microsomía hemifacial. La micrognasia también puede ocurrir durante la infancia por paralización del crecimiento de la región condilar presentada por trauma o infección. La terapia

consiste en estimular el crecimiento lo antes posible, activando y ejercitando la apertura bucal a través de dispositivos mecánicos fijos o removibles, además durante el amamantamiento es recomendable la posición ortostática. El dispositivo de Dunn en los biberones también es un elemento útil para estimular el desarrollo de la mandíbula (9).

Macrognasia, es el aumento de tamaño de la mandíbula, generalmente está asociado a alteraciones sistémicas, la causa es idiopática, es posible diferenciar con la displasia fibrótica facial, hemihipertrofia facial o neoplasias.. Esta alteración requiere el control ortodóncico temprano.

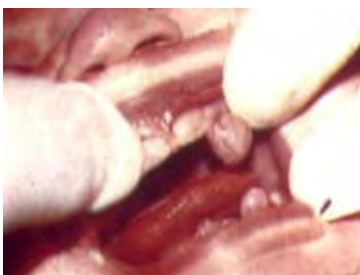Macroglosia, es el aumento de tamaño de la lengua, se presenta en el hipotiroidismo, síndrome de Down, el linfangioma, hipertrofia muscular congénita, puede llevar a un cuadro de mordida abierta y la inclinación vestibular de los dientes. El tratamiento quirúrgico está indicado en los casos más graves. (3)(10).



Macroglosia

Fig.13. Macroglosia

Lengua fisurada o lengua escrotal, es una malformación que se manifiesta clínicamente por numerosos surcos o hendiduras en el dorso de la lengua; los casos congénitos se deben a la fusión incompleta de las dos mitades de la lengua, Está asociada al hipotiroidismo y al síndrome de Down. (3) (11)



Epulis congénito del recién nacido o tumor gingival congénito de células granulares. No es una lesión común. En el 90% se da en las niñas. Lesión blanda elevada de base sesil o pediculada. Su color varía de un rosa claro a uno más oscuro. Se ubica en el

reborde alveolar, más en el superior que en el inferior. Las células que lo forman son de tipo granulosa con grandes núcleos. Su etiología no se conoce, es un hamartoma. Crea inquietud en los padres pero su evolución es benigna. Si molesta para la alimentación se extirpa. En ciertos casos y sobre todo los de base sesil involucionan alrededor de los 6 meses. **(4) (12) Fig.14.Epulis congénito**

Quistes de erupción: Aparecen en el arco inferior de los recién nacidos. Se observan en relación con los dientes natales, se ven también en la erupción de otros dientes temporales cuando el niño es más grande, se ven como una elevación en la cresta del reborde, rodeada de un borde blanco. No duele pero puede presentar molestias. Es una alteración del epitelio reducido del esmalte cuando el diente se acerca a la mucosa bucal. No se sabe la causa de esta alteración.

Diagnóstico radiográfico: sirve para determinar si se trata de un diente primario o de un supernumerario. Si es supernumerario debe extraerse entre los 4 y 5 meses de edad. **Histología:** son quistes revestidos de epitelio escamoso estratificado no escamoso. **Tratamiento:** es innecesario, si no se abre a los 5 o 6 meses se hace la marsupialización. No se recomienda hacer precozmente la marsupialización **(4).**

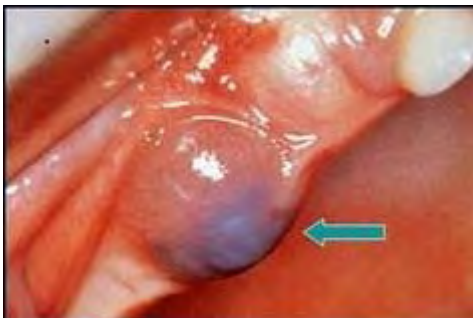
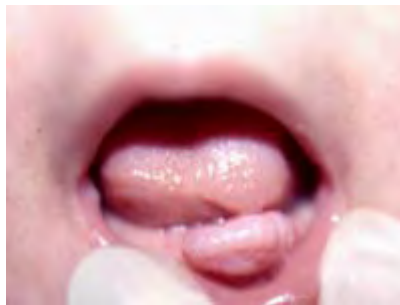
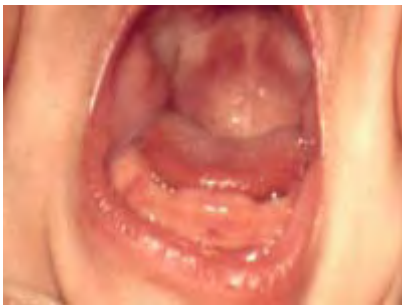Fig.15 y16 .Quistes de erupción.

Fig.17.Quiste o hematoma de erupción

BIBLIOGRAFÍA

1. Rioboo Crespo M.R ,Planells del Pozo P ,Rioboo García R. Epidemiología de la patología de la mucosa oral más frecuente en niños. Med. oral patol. oral cir. bucal (Ed.impr.) v.10 n.5 Valencia nov.-dic. 2005
2. Rodríguez Santiago, M. Sol Arletaz. Monografías .com. El papel del crecimiento esquelético craneofacial en ortodoncia. Online
- 3.Ventiades F. Jhonny, Tattum B. Karen. Patología oral del recién nacido .Rev. bol. ped. v.45 n.2 La Paz abr. 2006)

4. Martín de Kramer Nydia E. Estomatología: Del recién nacido hasta los seis meses de vida. disponible en: URL: http://www.webodontologica.com/odon_interconsulta.asp

5. López Méndez Yilian, Arias Araluce Mirtha María, del Valle Zelenenko Oksana. Lactancia materna en la prevención de anomalías dentomaxilofaciales. Rev Cubana Ortod 1999; 14 (1):32-8

http://bvs.sld.cu/revistas/ord/vol14_1_99/ord07199.htm

6). Johnsen, D. Tinanoff, N. Lesiones frecuentes de los tejidos blandos de la cavidad bucal. En: Tratado de Pediatría de Nelson. 16a. ed. México: Ed. McGraw-Hill; 2001.p. 1227).

7). Costas, Mariela, Santos Shelley, Godoy Carolina, Martell Miguel · Patrones de succión en el recién nacido de término y pretérmino. Rev Chil Pediatr 77 (2); 198-212, 2006)

8). McDonald, R. E. Avery, D. R. Principios de Patología estomatológica. En: Odontología pediátrica y del Adolescente. 6a. ed. Buenos Aires. Ed. Harcourt Brace; 1998. p. 234-44.

9). Morovic C G. Manejo actual del síndrome de Pierre Robin. Rev. chil. pediatría. [online]. ene. 2004, vol. 75, no.1 [citado 18 Mayo 2005], p.36-42. Disponible en: URL: http://www.scielo.cl/scielo.php?script=sci_arttext&pid=S0370.

10). Schellhorn, C. Lesiones orales de mucosas y anexos. En: Pediatría de Meneghello. 5ta. ed. Buenos Aires. Ed Panamericana. 1997; p. 1502-1508.)

11). Moret, Yuli. Enfermedades genéticas que afectan la cavidad bucal. Acta odontológica venezolana v.42 n.1. Caracas enero. 2004. Disponible en: URL: <http://www.actaodontologica.com>)

12). Laskaris George DDS MD. Año 2001. Patologías de la Cavidad Bucal en Niños y Adolescentes. Epulis del recién nacido, Págs. 266, 267 y 268. Caracas, Venezuela, Edición Actualidades Médico Odontológicas CA)